

Empfehlung der Sektionen 2 und 11 der DGP zur Rebiopsie bei Lungenkarzinomen

Gemeinsame Stellungnahme der Sektion 2 Endoskopie sowie der Sektion 11 pneumologische Onkologie der Deutschen Gesellschaft für Pneumologie (DGP)

Rebiopsy for Patients with Lung Cancer

Joint Opinion from both the Endoscopic and Thoracic Oncology Sections of the German Society of Pneumology (DGP)

Autoren

W. M. Brückl¹, J. H. Ficker¹, M. Tiemann², C. Schumann³, N. Reinmuth⁴, D. Heigener⁵, W. Schütte⁶, R. Eberhardt⁷, K. Darwiche⁸, M. Wagner¹

Institute

- 1 Klinik für Innere Medizin 3, Schwerpunkt Pneumologie, Universitätsklinik der Paracelsus Medizinischen Privatuniversität, Nürnberg
- 2 GMS Gemeinnütziges Molekularpathologisches Forschungslabor, Hamburg
- 3 Klinikverbund Kempten-Oberallgäu, Klinik für Pneumologie, Thoraxonkologie, Schlaf- und Beatmungsmedizin, Immenstadt
- 4 Asklepios Fachkliniken München-Gauting, Thorakale Onkologie, Gauting
- 5 LungenClinic Großhansdorf, Deutsches Zentrum für Lungenforschung und Christian-Albrechts-Universität zu Kiel, Hamburg
- 6 Klinik für Innere Medizin II, Krankenhaus Martha-Maria Halle-Dölau, Halle (Saale)
- 7 Abteilung für Innere Medizin – Pneumologie, Thoraxklinik, Universitätsklinikum Heidelberg, Heidelberg
- 8 Sektion für Interventionelle Bronchologie, Ruhrlandklinik – Universitätsmedizin Essen, Universitätsklinik Essen

Bibliografie

DOI <https://doi.org/10.1055/a-0632-9174>
Online-Publikation: 2.8.2018 | Pneumologie 2018; 72: 617–623
© Georg Thieme Verlag KG Stuttgart · New York
ISSN 0934-8387

Korrespondenzadresse

Prof. Dr. med. Wolfgang Brückl, Leiter der Pneumologischen Onkologie, Klinik für Innere Medizin 3, Schwerpunkt Pneumologie, Universitätsklinik der Paracelsus Medizinischen Privatuniversität, Nürnberg, Prof.-Ernst-Nathan-Str. 1, 90410 Nürnberg
Wolfgang.brueckl@klinikum-nuernberg.de

ZUSAMMENFASSUNG

Rebiopsien bei primären Lungenkarzinomen sowie deren Metastasen werden im klinischen Alltag immer wichtiger, da sich die Therapien weiterentwickeln und häufig gezielte weitere Behandlungsstrategien erst nach immunhistochemischen oder/und molekularen Veränderungen zugelassen sind. Prinzipiell können fast alle Rezidive bzw. progrediente Tumore biopsiert werden, allerdings häufig nur mittels invasiver Maßnahmen. Hier muss der Aufwand und das Risiko des Patienten mit dem zu erwartenden Benefit durch die Rebiopsie in jedem einzelnen Fall überlegt und vorher mit dem Patienten besprochen werden. In der Übersichtsarbeit werden die Indikationen bei Rezidiv und progredienter Erkrankung sowie die Risiken diskutiert und Alternativen zur Rebiopsie aufgezeigt. Diese Arbeit stellt die Empfehlungen der Sektionen 2 (Endoskopie) und 11 (pneumologische Onkologie) der Deutschen Gesellschaft für Pneumologie (DGP) dar.

ABSTRACT

Performing rebiopsies for primary lung cancer and/or their metastases is becoming more and more prominent in daily practice, as the therapeutical spectrum increases and some newer strategies are dependent on immunohistochemical and/or molecular factors. In general, nearly all recurrent lesions or metastases can be reached. However, frequently invasive procedures are necessary with the need to carefully weigh risks and benefits of rebiopsies for the patient in each case. In this review indications for recurrent and progressive disease as well as risks are discussed and alternatives to rebiopsies are shown. This work is the joint opinion from both the endoscopic and thoracic oncology sections of the German Society of Pneumology (DGP).

Einleitung

In der letzten Dekade konnten in allen Therapiebereichen des Lungenkarzinoms große Fortschritte erzielt werden. So werden in der Chirurgie bspw. mittels videoassistierter Thorakoskopie (VATS) selbst größere Lungentumore präzise und komplikationsarm operiert. In der Strahlentherapie ist durch den Einsatz stereotaktischer Maßnahmen und atemmodulierter Bestrahlung eine deutlich bessere und präzisere Therapie möglich. Schließlich haben in der Onkologie zielgerichtete Substanzen, sog. Tyrosinkinaseinhibitoren (TKIs) und immunonkologisch wirksame Antikörper die klassische Chemotherapie in vielen Bereichen ergänzt oder gar ersetzt [1]. Oftmals stehen mittlerweile für jede Therapielinie mehrere Substanzen oder Substanzkombinationen zur Verfügung mit der Frage nach der richtigen Sequenztherapie [2]. Auch in der Diagnostik des Lungenkarzinoms hat sich durch den weit verbreiteten Einsatz des endobronchialen Ultraschalls, z. B. in Kombination mit einer transbronchialen Nadelaspiration (EBUS-TBNA), eine Methode durchgesetzt, die eine genaue und minimalinvasive Technik sowohl zur Diagnostik als auch zum Tumorstaging darstellt. Vor dem Hintergrund der oben genannten Verbesserungen in Diagnostik und Therapie werden die behandelnden Ärzte immer häufiger vor die Frage gestellt, ob in einer speziellen Therapiesituation eine Rebiopsie durchgeführt werden soll. Wichtige Gesichtspunkte, die diese Entscheidung beeinflussen, sollen im Folgenden erörtert werden.

Ziele der Rebiopsie

Die Rebiopsie stellt eine erneute Gewebeentnahme dar, nachdem bereits eine zytologische oder histologische Analyse aus einer Biopsie oder einem Resektat vorliegt. Im engeren bezieht eine Rebiopsie auch die erneute Gewebegewinnung ein, wenn bereits ein frustraner Versuch unternommen wurde, Tumormaterial zu asservieren, dies aber nicht möglich war, weil kein oder kein ausreichendes Material entnommen werden konnte. Diese mehr als Wiederholung der eigentlichen Biopsie einzuschätzende Maßnahme soll hier nicht weiter erörtert werden. Vielmehr geht es um die erneute Gewebegewinnung bei Rezidivverdacht und insbesondere beim Progress der Tumorerkrankung im therapeutischen Verlauf.

Rebiopsie bei Rezidiv

Das Rezidiv stellt ein erneutes Tumorwachstum nach einer bereits in kurativer Intention durchgeführten Therapie, wie etwa einer R0-Resektion oder einer definitiven Bestrahlung dar. Bei Rezidiven stellt sich für den Kliniker immer die Frage: Handelt es sich um eine synchrone Metastase (die innerhalb eines halben Jahres nach primärer Resektion entstanden ist), eine metachrone Metastase (in einem Zeitabschnitt der über ein halbes Jahr hinaus geht), ein pulmonales oder um ein organunabhängiges Zweitkarzinom, Sarkom oder Lymphom? Hier ist die Rebiopsie von essenzieller Bedeutung, um nach erfolgter histologischer und ggf. molekularer Diagnosestellung eine präzise, auf die Art des Tumors angepasste Therapie einzuleiten. Insbesondere wenn mehrere Jahre zwischen dem Primärtumor und dem

Rezidiv vergangen sind, ist die Chance durchaus erhöht, dass es sich um ein auch histologisch unterschiedliches Lungenkarzinom handelt. Auch das Auftreten von Lymphomen ist insbesondere nach vorausgegangener Radiotherapie nicht ungewöhnlich und kann nur histologisch differenziert werden, wenn bspw. eine neu aufgetretene mediastinale Lymphadenopathie rebiopsiert wird [3]. Für die nun anstehende Rezidivtherapie ist die ursprüngliche Histologie aus dem Primärkarzinom in diesen Fällen weitgehend unerheblich.

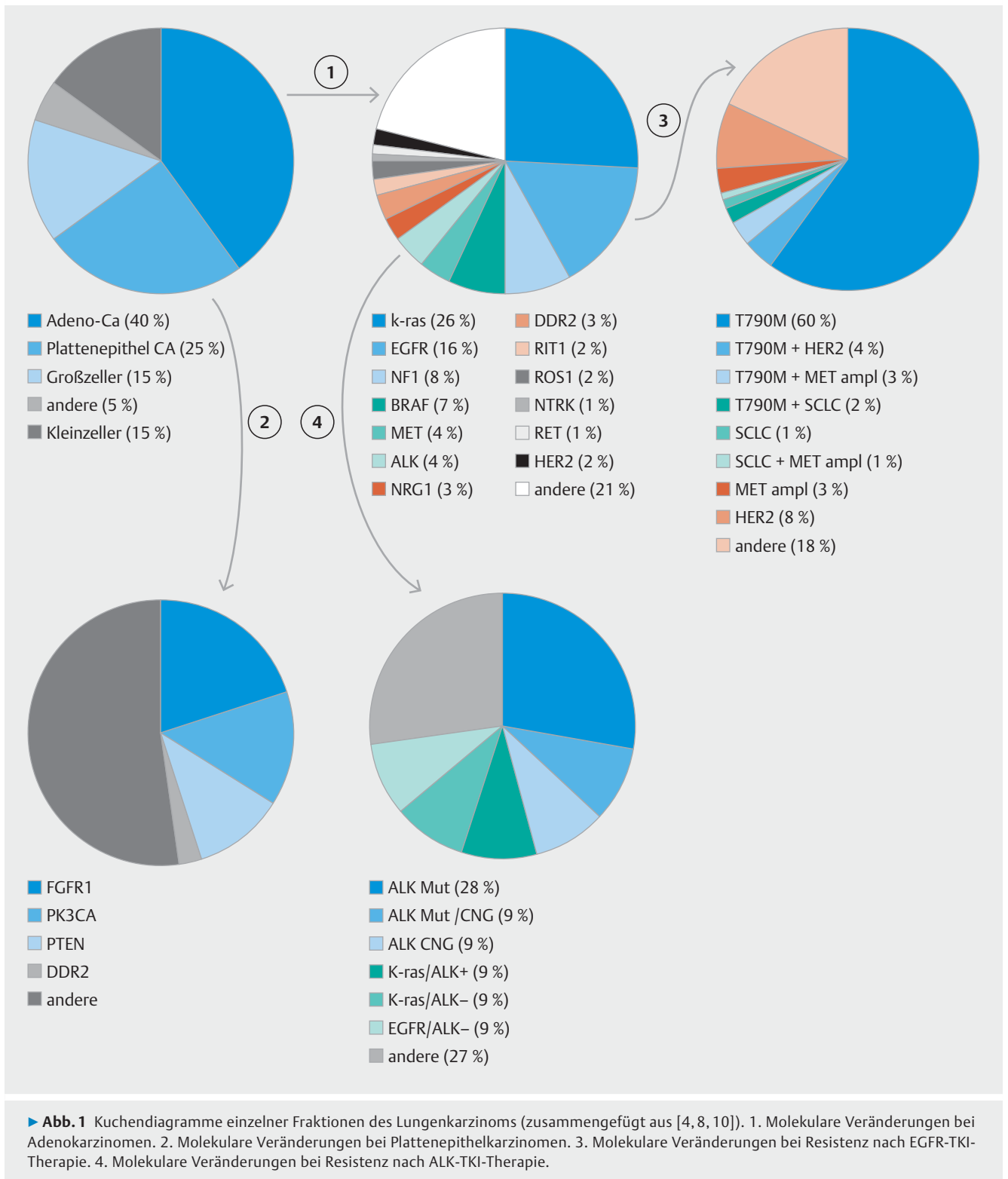
Rebiopsie bei Tumorprogress im therapeutischen Verlauf

Vom Rezidiv gilt es den Tumorprogress zu unterscheiden, der bspw. nach oder unter einer Systemtherapie auftritt. Die bisher durchgeführte Behandlung ist dann nicht mehr wirksam, da sich Resistenzen gebildet haben. Zur Planung der weiteren Behandlungsstrategie ist es häufig notwendig, erneut Tumormaterial zytologisch oder histologisch, immunhistochemisch und molekulargenetisch zu untersuchen.

Bei der Tumorprogression sind einzelne Zellklone des Lungenkarzinoms entweder bereits zu Beginn der Behandlung resistent auf die durchgeführte Therapie (primäre Resistenz) oder im Verlauf resistent geworden (erworbene Resistenz). Mittlerweile sind viele genetische Veränderungen beschrieben, die zu Resistenzen führen. Insbesondere trifft dies für Lungenkarzinome zu, die eine sog. Treibermutation aufweisen, das heißt Mutationen, die weitgehend alleine für die Entstehung, Proliferation und Metastasierung der Tumorerkrankung verantwortlich sind. Bekannte Genveränderungen stellen beim nicht kleinzelligen Lungenkarzinom bspw. Mutationen im EGFR-, ERBB2-, BRAF-, und MET-Gen sowie Translokationen von ALK und ROS1 dar [4]. Gegen alle diese oben genannten Treibermutationen gibt es zielgerichtete Medikamente, die sog. Tyrosinkinaseinhibitoren (TKIs). Diese werden oral verabreicht und zeigen nicht nur ein günstigeres Nebenwirkungsspektrum als die Chemotherapeutika, sondern auch eine signifikant bessere Effektivität [5,6]. Für eine Reihe weiterer Treibermutationen sind derzeit Substanzen in der klinischen Prüfung und werden vermutlich in absehbarer Zeit zugelassen werden. Schließlich kann es bei nicht kleinzelligen Lungenkarzinomen, die einen sehr raschen Progress unter Therapie aufweisen, auch zu einer Transformation in einen aggressiveren Tumor z. B. in ein kleinzelliges Lungenkarzinom gekommen sein. Dieses würde dann auch mittels geeigneter systemischer medikamentöser Therapie oder Strahlentherapie behandelt werden müssen.

Rebiopsie beim Lungenkarzinom mit Treibermutationen

Nicht nur zur Primärtherapie von Lungenkarzinomen, die eine Treibermutation aufweisen, können TKIs eingesetzt werden, sondern auch zum Teil bei Progress unter der laufenden TKI-Therapie. Hier zeigt sich, dass z. B. bei EGFR-mutationspositiven Tumoren unter einer TKI-Therapie in ca. 60% eine T790M-Mutation als Zweitmutation im EGFR-Gen nachweisbar wird, die zur Resistenz führt [7, 8]. Wenn diese zweite Mutation nachgewiesen werden kann, ist eine weiterführende Therapie mit dem Drittgenerations-TKI Osimertinib gut wirksam und zugelassen



► **Abb. 1** Kuchendiagramme einzelner Fraktionen des Lungenkarzinoms (zusammengefügt aus [4, 8, 10]). 1. Molekulare Veränderungen bei Adenokarzinomen. 2. Molekulare Veränderungen bei Plattenepithelkarzinomen. 3. Molekulare Veränderungen bei Resistenz nach EGFR-TKI-Therapie. 4. Molekulare Veränderungen bei Resistenz nach ALK-TKI-Therapie.

[9]. Hierzu ist aber eine Rebiopsie mit dem Nachweis der T790M-Mutation unbedingte Voraussetzung. Auch nach Behandlung dieser Resistenzmutation können weitere Genveränderungen, wie z. B. die C797S-Mutation, die ebenfalls im EGFR-Genlocus zu finden ist, nachgewiesen werden. Auch bei EML-4-ALK translozierten Lungentumoren weiß man mittlerweile viel

über die Resistenzmechanismen [10]. Diese Resistenzen sind zumeist im Exon 23 des ALK1-Genes nachweisbar und können durch geeignete ALK-Inhibitoren der zweiten und dritten Generation oft sehr zielführend behandelt werden. Eine Übersicht häufiger und typischer Mutationen bei verschiedenen Histologien und im Rezidiv unter TKI-Therapie gibt ► **Abb. 1**.

Rebiopsie beim Lungenkarzinom unter immunonkologischer Therapie

Die Immunonkologie hat mit der Entwicklung von Antikörpern gegen „programmed death receptor“ oder „programmed death ligand“ (PD-1 bzw. PD-L1) Einzug in die Therapie des Lungenkarzinoms gehalten. Für bestimmte Substanzen wie etwa Pembrolizumab ist es nötig, den PD-L1-Status immunhistochemisch im Tumor oder eben in der Rebiopsie zu bestimmen, um die Substanz gemäß der Zulassung einsetzen zu können [11, 12]. Die Bestimmung der PD-L1-Expression als ein prädiktiver Marker für eine immunonkologische Therapie ist derzeit nur mittels Immunhistochemie aus histologischem Biopsiematerial möglich. Die PD-L1-Testung aus zytologischen Präparaten und auch aus dem peripheren Blut ist derzeit nicht validiert, sodass man auf die Histologie oder zumindest einen Zellblock angewiesen ist. Erste Daten zeigen aber, dass die molekulare Diagnostik mittels mRNA-Expression der Immunhistochemie gleichwertig ist; allerdings stehen Daten zum Nachweis in Blutplasma noch aus [13].

Indikationsstellung und Risiken der Rebiopsie

Außer der Sputumzytologie stellt jegliche erneute Tumormaterial-Gewinnung einen invasiven Vorgang dar, der zu Komplikationen führen kann. Prinzipiell gilt es, bei der Rebiopsie im Thoraxbereich die endoskopischen, intrabronchialen und transbronchialen Methoden von Rebiopsien mittels transthorakaler Techniken, wie etwa CT- oder Sonografie-gesteuerte Punktionen, oder durch thoraxchirurgische Verfahren, wie etwa die videoassistierte Thorakoskopie (VATS), zu unterscheiden. Die flexible, aber auch die starre Bronchoskopie ist dabei eine sehr sichere Methode. Selbst unter Berücksichtigung aller Verfahren und möglicher Interventionen lag die Komplikationsrate bei großen Untersuchungen mit jeweils mehr als 20 000 Patienten nur bei 1,08% bzw. 0,637% [14, 15]. Deshalb haben die transthorakalen Biopsieverfahren erst dann einen Stellenwert, wenn

KURZ GEFASST:

Man unterscheidet Rezidiv und Progress der Lungentumorerkrankung. Beim Rezidiv geht es um die Fragestellung der synchronen oder metachronen Metastasierung eines pulmonalen Zweitkarzinoms oder eines sekundären Malignoms. Da diese weitere Behandlung entscheidend vom Vorliegen des aktuellen histologischen Befundes abhängt ist die Rebiopsie in diesen Fällen von essenzieller Bedeutung.

Beim Progress der Erkrankung unter systemischer Therapie ist eine Rebiopsie häufig angezeigt, um die weitere Therapie zu planen. Insbesondere bei Patienten mit bekannter Treibermutation bspw. im EGFR oder EML4-ALK-Gen können unter primärer TKI-Therapie häufig Resistenzmutationen detektiert und ggf. Drittgenerations-TKI erfolgreich eingesetzt werden.

vorher bronchoskopisch in den zentralen Atemwegen kein pathologischer Befund erhoben wurde und eine transbronchiale Biopsie oder EBUS-TBNA nicht Erfolg versprechend oder ohne wegweisendes Ergebnis war. Eine Übersicht über die „Gewebsausbeute“ der verschiedenen Techniken sowie die Diagnostik, die damit durchgeführt werden kann, gibt ► **Tab. 1**.

Des Weiteren spielt es für die Rebiopsie eine entscheidende Rolle, in welchem Bereich des Körpers sich das Rezidiv oder die Metastase befindet. Häufige Metastasierungsorte sind hier die kontralaterale Lunge, die Leber, die Nebenniere, die Knochen oder das Gehirn. Insbesondere im zuletzt genannten Organ lassen sich nur unter großem operativen Aufwand Rebiopsien entnehmen und es muss immer für den einzelnen Patienten der mögliche Vorteil durch das Ergebnis der Rebiopsie gegen das Risiko des Eingriffs abgewogen werden. Grundsätzlich kann gesagt werden, dass das Komplikationsrisiko mit der Größe der Biopsie- oder Aspirationsnadel zunimmt [16]. Die häufigsten relevanten Nebenwirkungen der Rebiopsie im thorakalen Bereich sind der Pneumothorax und die Blutung. Zusätzlich muss

► **Tab. 1** Techniken zur Biopsiegewinnung, Ausbeute und mögliche Diagnostik; bei den Mengenangaben handelt es sich um Schätzungen (aus [16, 20]).

Methode	Art der Probe	Größe	geeignet für
Sputum	Zytologie	50 mg	ggf. Immunzytochemie
bronchoskopische Spülung	Zytologie	50 mg	ggf. Immunzytochemie
Feinnadelbiopsie	Zytologie	100 mg	Immunzytochemie und ggf PCR bzw. NGS
EBUS TBNA	Histologie	100 mg	Immunhistochemie, FISH und PCR, ggf. NGS
Zangenbiopsie	Histologie	200 – 400 mg	Immunhistochemie, FISH und PCR, NGS
Kryobiopsie	Histologie	>400 mg ¹	Immunhistochemie, FISH und PCR, NGS
Resektion	Histologie	>1 g	alle benötigten Verfahren

¹ geschätzt

bei Verfahren, die eine Kurznarkose benötigen, auch das (heute meist sehr geringe) Anästhesierisiko berücksichtigt werden. Neben den Risiken des Eingriffs muss zudem immer die Möglichkeit einer diagnostisch nicht wegweisenden Biopsie berücksichtigt werden. Je kleiner bzw. nekrotischer die Tumorsammlung ist, umso größer ist die Wahrscheinlichkeit, kein ausreichendes histologisches oder molekulares Ergebnis zu erhalten. Schließlich muss noch miteinbezogen werden, dass Patienten mit Lungentumoren häufig Komorbiditäten wie eine COPD oder eine kardiale Erkrankungen aufweisen, die jeden erneuten invasiven Eingriff risikoreich oder gar funktionell unmöglich machen. Neu aufgetretene Metastasen im Knochen oder im Gehirn können oft durch diagnostische Untersuchungen wie etwa eine Skelettszintigrafie oder MRT-Schädel mit an Sicherheit grenzender Wahrscheinlichkeit als solche dargestellt und z. B. mittels Radiotherapie sehr gut behandelt werden. Hier ist eine Rebiopsie dann meist nicht notwendig. Alternativ kann eine molekulare Testung bei Meningeosis carcinomatosa mittlerweile anhand einer Liquorprobe durchgeführt werden.

Alternativen zur Rebiopsie

Bevor eine Rebiopsie durchgeführt wird, muss sich jeder Kliniker über die individuelle Indikationsstellung bewusst werden. Alle Biopsien, die zu keiner Änderung der Therapie führen würden, sind nicht indiziert. Rebiopsien zu wissenschaftlichen Zwecken bedürfen einer ganz klaren Fragestellung sowie eines positiven Ethikvotums und der Aufklärung und des schriftlichen Einverständnisses des Patienten. Immer häufiger werden Rebiopsien auch vor dem Einschluss in klinische Studien benötigt. Diese sind ebenfalls mit dem Patienten ausreichend und umfassend zu diskutieren. Zusätzlich muss man sich bewusst machen, dass Rebiopsien meist nur kleine Anteile von Gewebe enthalten und bei sehr heterogenen Tumoren die Gewebeprobe nicht immer alle Aspekte des Tumors widerspiegelt. Auch verschiedene Metastasen des gleichen Tumors können sich genetisch anders entwickelt haben und in Einzelfällen sogar unterschiedliche Treibermutationen enthalten [17]. Dies muss man als Kliniker besonders dann realisieren, wenn die im Verlauf eingeleitete Therapie zu einem sog. „mixed response“ geführt hat, also zu einem unterschiedlichen Ansprechen verschiedener Metastasen auf eine Therapie.

Die Gefahr der nicht repräsentativen Bestimmung des Tumormaterials bei heterogenen Tumoren („sampling error“) kann neuerdings häufig durch eine sog. „Liquid Biopsy“ umgangen werden. Bei der Liquid Biopsy handelt es sich um eine Analyse freier DNA oder RNA des Tumors im Blutplasma. Der Nachweis von Tumormaterial kann auch über einzelne zirkulierende Tumorzellen (sog. CTCs) oder durch genetisches Tumormaterial in Thrombozyten oder Exosomen erfolgen [18]. Mittels weit fortgeschrittener Technologien kann bei sehr vielen, insbesondere fortgeschrittenen Tumoren, genetisches Material der Tumore oder Metastasen gewonnen und analysiert werden. Der besondere Vorteil der molekularen Diagnostik aus Blutplasma besteht in der einfachen Verfügbarkeit (meist reichen 5–10 ml Venenblut) und des sehr geringen invasiven Risikos, das lediglich eine Blutentnahme erforderlich macht. Diese Technik hat

bereits in die Klinik für den Nachweis von Resistenzmutationen, wie etwa der bereits oben beschriebenen T790M-Mutation, Einzug gehalten. In der AURA-3-Studie konnte dabei gezeigt werden, dass es unerheblich ist ob diese Resistenzmutation aus einer Rebiopsie oder aus einer Liquid Biopsy diagnostiziert wurde [19]. Das Ansprechen auf die Therapie mit dem Drittgenerations-TKI Osimertinib war in beiden Fällen gleich, ebenso das progressionsfreie Überleben.

Eine Liquid Biopsy kann z. B. auch dann durchgeführt werden, wenn aus dem Tumor kein ausreichendes Material für eine molekulare Diagnostik gewonnen werden kann. Neuere molekulare Methoden wie z. B. Sequenziermethoden der dritten Generation (Next Generation Sequencing; NGS) können auch komplexe Strukturen wie etwa EML4-ALK-Translokationen bestimmen. Durch den Fortschritt der Technik auf dem Gebiet der Molekulargenetik wird erwartet, dass in Zukunft in einem hohen Maße Resistenzen auf molekularer Ebene bestimmt werden können, und selbst die Idee einer Verlaufskontrolle unter Therapie (molekulares Tumormonitoring) ist mit einer Liquid Biopsy in erreichbare Nähe gerückt. Nachteilig ist, dass nicht in jedem Fall eine molekulare Aufarbeitung aus dem Blutplasma gelingt, weil nicht jeder Tumor ausreichend freie DNA in die Blutlaufbahn abgibt.

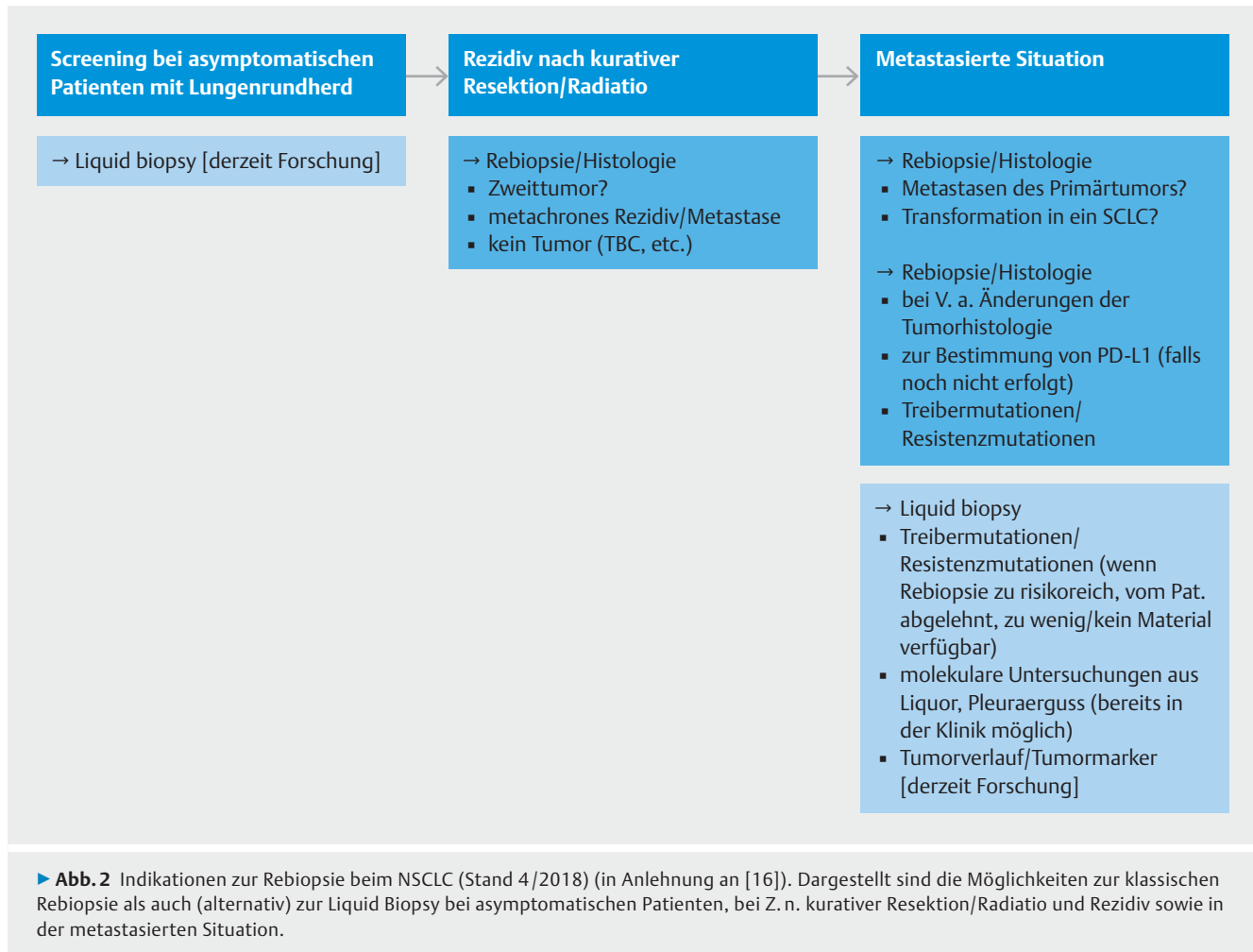
Die molekulare Diagnostik mittels Liquid Biopsy ist seit Januar 2018 durch eine eigene Abrechnungsziffer im deutschen Gesundheitswesen Bestandteil der Regelversorgung der gesetzlichen Krankenkassen.

KURZ GEFASST:

Rebiopsien, die keine Änderung der Therapie nach sich ziehen oder für den Patienten ein unzumutbares Risiko darstellen, sind nicht indiziert. Rebiopsien zu wissenschaftlichen Fragestellungen oder für klinische Studien bedürfen einer umfassenden Aufklärung des Patienten und eines positiven Ethikvotums. Eine wichtige Alternative zur klassischen Rebiopsie von Gewebe stellt die sog. Liquid Biopsy dar. Hier können im peripheren Blut des Patienten insbesondere bei fortgeschrittenen Tumoren molekulare Strukturen des Tumors und der Metastasen mit exzellenter Spezifität nachgewiesen werden. Für die T790M-Bestimmung bspw. ist dieses Verfahren bereits im klinischen Einsatz.

Zusammenfassung und Wertung

Die Rebiopsie bei Lungenkarzinomen sowie deren Metastasen wird im klinischen Alltag immer wichtiger, da sich die Therapien weiterentwickeln und häufig gezielte weitere Therapiemaßnahmen erst bei Nachweis immunhistochemischer (z. B. PD-L1) oder molekularer (z. B. EGFR-Mutation) Veränderungen zugelassen sind. Eine Übersicht zum aktuellen Stand (Stand April 2018) zeigt ► **Abb. 2**. Prinzipiell können fast alle Rezidive bzw. progredienten Tumore oder Metastasen biopsiert werden,



allerdings muss die Möglichkeit falsch negativer Resultate insbesondere bei kleinen oder nekrotischen Tumoren einkalkuliert werden. Je nach Lokalisation sind invasive Verfahren notwendig, die zu Komplikationen führen können und mit dem Patienten ausführlich besprochen werden müssen. In jedem Fall muss der Vorteil des zu erwartenden Ergebnisses der Rebiopsie mit den zu erwartenden Risiken abgewogen werden. Eine Rebiopsie, die absehbar keine Änderung der klinischen Therapie nach sich zieht, ist nicht indiziert. Bei Patienten mit einer Treibermutation wird bei Progress unter Erstlinientherapie in der Regel eine Rebiopsie durchgeführt werden müssen, um ggf. eine weitere zielgerichtete Therapie durchführen zu können. Alternativ zur Rebiopsie stellt die Liquid Biopsy, die molekulare Diagnostik aus Blutplasma, eine wichtige neue Säule der Diagnostik dar. Da jedoch molekulare Marker die feingewebliche und immunhistochemische Untersuchung durch einen Pathologen nicht ersetzen, stellt die Liquid Biopsy derzeit ein komplementäres Verfahren, aber keinen generellen Ersatz der Rebiopsie dar. Die Indikation zur Rebiopsie und die Auswahl der zu biopsierenden Tumoraläsion sollte immer sowohl mit den Experten auf dem Feld der Endoskopie als auch denen der pneumologischen Onkologie abgesprochen werden und ggf. auch im interdisziplinären Lungentumorboard als Konsensentscheidung gefällt werden.

Danksagung

Die Autoren bedanken sich bei Kerstin Rauch und Nadine Haase für die Unterstützung bei der Manuskripterstellung.

Interessenkonflikt

W. M. Brückl und J. H. Ficker erhielten Vortrags- und Beratungshonorare von: AstraZeneca, BMS, Boehringer Ingelheim, Celgene, Chugai, Lilly, MSD, Pfizer, Roche, Novartis und Nowel. W. Brückl hat Patentanmeldungen mit der Firma Stratifyer GmbH.

C. Schumann und W. Schütte erhielten Vortrags- und Beratungshonorare von: AstraZeneca, BMS, Boehringer Ingelheim, Lilly, Novartis und Roche.

M. Tiemann erhielt Vortrags- und Beratungshonorare von: AstraZeneca, BMS, Boehringer Ingelheim, Lilly, Roche, Novartis, MSD und Pfizer. R. Eberhardt hat Vortragshonorare von Olympus, Pulmonx, PneumRx, Novartis, Boston Scientific und Broncus/Uptake medical erhalten.

D. Heigener erhielt Vortragshonorare, Reisekosten und Honorare für Advisory Boards von Boehringer Ingelheim, BMS, MSD, Roche, Pfizer, Lilly, Takeda und Astra Zeneca.

R. Eberhardt erhielt Vortragshonorare von Olympus, Pulmonx, PneumRx, Novartis, Boston Scientific und Broncus/Uptake medical.

K. Darwiche erhielt Vortrags-, Beraterhonorare und Forschungsunterstützung von Olympus, Pulmonx, PneumRx, Novartis, Boehringer Ingelheim, Bess, Boston Scientific und Broncus/Uptake medical.

M. Wagner erhielt Honorare oder Fördermittel von AstraZeneca, Boehringer Ingelheim, Boston Scientific, Broncus/Uptake medical, Chugai, Karl Storz Endoskope, Lilly, MSD, Novartis, Pentax Medical, Pulmonx, Pfizer, Roche und Rox medical.

Literatur

- [1] Reinmuth N, Groschel A, Schumann C et al. [Updated Recommendation for Treatment of Metastatic Non-Small Cell Lung Cancer]. *Pneumologie* 2018; 72: 138–154
- [2] Brueckl WM. Treatment choice in EGFR-mutant non-small-cell lung cancer. *Lancet Oncol* 2017; 18: 1425–1426
- [3] Mahmood S, Vu K, Tai P et al. Radiation-induced second malignancies. *Anticancer Res* 2015; 35: 2431–2434
- [4] Rosell R, Karachaliou N. Large-scale screening for somatic mutations in lung cancer. *Lancet* 2016; 387: 1354–1356
- [5] Reck M, Rabe KF. Precision Diagnosis and Treatment for Advanced Non-Small-Cell Lung Cancer. *N Engl J Med* 2017; 377: 849–861
- [6] Brueckl W, Tufman A, Huber RM. Advanced non-small cell lung cancer (NSCLC) with activating EGFR mutations: first-line treatment with afatinib and other EGFR TKIs. *Expert Rev Anticancer Ther* 2017; 17: 143–155
- [7] Oxnard GR, Paweletz CP, Kuang Y et al. Noninvasive detection of response and resistance in EGFR-mutant lung cancer using quantitative next-generation genotyping of cell-free plasma DNA. *Clin Cancer Res* 2014; 20: 1698–1705
- [8] Yu HA, Arcila ME, Rekhtman N et al. Analysis of tumor specimens at the time of acquired resistance to EGFR-TKI therapy in 155 patients with EGFR-mutant lung cancers. *Clin Cancer Res* 2013; 19: 2240–2247
- [9] Mok TS, Wu YL, Ahn MJ et al. Osimertinib or Platinum-Pemetrexed in EGFR T790M-Positive Lung Cancer. *N Engl J Med* 2017; 376: 629–640
- [10] Doebele RC, Pilling AB, Aisner DL et al. Mechanisms of resistance to crizotinib in patients with ALK gene rearranged non-small cell lung cancer. *Clin Cancer Res* 2012; 18: 1472–1482
- [11] Heigener D, Reck M. Exploring the potential of immuno-oncology-based treatment for patients with non-small cell lung cancer. *Expert Rev Anticancer Ther* 2015; 15: 69–83
- [12] Reck M, Rodriguez-Abreu D, Robinson AG et al. Pembrolizumab versus Chemotherapy for PD-L1-Positive Non-Small-Cell Lung Cancer. *N Engl J Med* 2016; 375: 1823–1833
- [13] Erber R, Stohr R, Herlein S et al. Comparison of PD-L1 mRNA Expression Measured with the CheckPoint Typer(R) Assay with PD-L1 Protein Expression Assessed with Immunohistochemistry in Non-small Cell Lung Cancer. *Anticancer Res* 2017; 37: 6771–6778
- [14] Jin F, Mu D, Chu D et al. Severe complications of bronchoscopy. *Respiration* 2008; 76: 429–433
- [15] Facciolo N, Patelli M, Gasparini S et al. Incidence of complications in bronchoscopy. Multicentre prospective study of 20,986 bronchoscopies. *Monaldi Arch Chest Dis* 2009; 71: 8–14
- [16] Jekunen AP. Role of rebiopsy in relapsed non-small cell lung cancer for directing oncology treatments. *J Oncol* 2015; 2015. DOI: 10.1155/2015/809835
- [17] Warth A, Macher-Goeppinger S, Muley T et al. Clonality of multifocal nonsmall cell lung cancer: implications for staging and therapy. *Eur Respir J* 2012; 39: 1437–1442
- [18] Brueckl WM, Wirtz RM, Bertsch T et al. [Liquid Biopsy: Detection of Molecular Markers for Treatment Decisions in Lung Cancer]. *Pneumologie* 2017; 71: 151–163
- [19] Oxnard GR, Thress KS, Alden RS et al. Association Between Plasma Genotyping and Outcomes of Treatment With Osimertinib (AZD9291) in Advanced Non-Small-Cell Lung Cancer. *J Clin Oncol* 2016; 34: 3375–3382
- [20] Schumann C, Hetzel J, Babiak AJ et al. Cryoprobe biopsy increases the diagnostic yield in endobronchial tumor lesions. *J Thorac Cardiovasc Surg* 2010; 140: 417–421